

Jurek Olszewski 

Uniwersytet Łódzki, Wydział Filologiczny, Instytut Filologii Polskiej i Logopedii, Zakład Dialektologii Polskiej i Logopedii,  
ul. Pomorska 171/173, 90–236 Łódź, e-mail: jurek.olszewski@uni.lodz.pl

## Trudności diagnostyczne pacjentki z nagłymi zawrotami głowy i podejrzeniem zatrucia domowymi chemicznymi środkami czystości. Prezentacja przypadku

Diagnostic difficulties of a patient with sudden dizziness  
and suspected poisoning with household cleaning chemical:  
a case study

**Słowa kluczowe:** trudności diagnostyczne, nagłe zawroty głowy, podejrzenie zatrucia, chemiczne środki czystości  
**Keywords:** diagnostic difficulties, sudden dizziness, suspicion of poisoning, chemical cleaners

### Streszczenie

Na podstawie prawidłowo zebranego wywiadu i badania przedmiotowego można określić charakter zawrotów głowy jako układowe, związane z uszkodzeniem części obwodowej układu równowagi lub nieukładowe, związane z dysfunkcją części ośrodkowej układu przedsionkowego. Jest to istotne, gdyż ukierunkowuje kolejność konsultacji oraz determinuje określone wskazania do hospitalizacji w oddziale otolaryngologii lub neurologii.

W artykule przedstawiono przypadek pacjentki przyjętej do kliniki w trybie planowym w celu uzupełnienia diagnostyki otoneurologicznej i audiologicznej. Z wywiadu oraz dostępnej dokumentacji medycznej wynikało, że ostre dolegliwości pod postacią zawrotów głowy i zaburzeń równowagi pojawiły się po raz pierwszy w życiu mniej więcej miesiąc wcześniej, w trakcie wykonywania prac porządkowych. Wówczas zaniepokojona rodzina wezwała zespół ratownictwa medycznego, który na podstawie zaistniałych objawów, podejrzewając zatrucie domowymi chemicznymi środkami czystości, skierował i przewiózł pacjentkę do Oddziału Toksykologii Instytutu Medycyny Pracy w Łodzi.

Po wykonaniu badania przedmiotowego otorynolaryngologicznego oraz badań diagnostycznych, w tym laboratoryjnych, audiologicznych, otoneurologicznych oraz obrazowych,



© by the author, licensee Łódź University – Łódź University Press, Łódź, Poland.  
This article is an open access article distributed under the terms and conditions  
of the Creative Commons Attribution license CC-BY-NC-ND 4.0  
(<https://creativecommons.org/licenses/by-nc-nd/4.0/>)

Data złożenia: 3.01.2023. Data przyjęcia: 13.03.2023

rozpoznano: zawroty głowy pochodzenia mieszanego ze skompensowanym zmniejszeniem pobudliwości lewego błędnika, obustronne odbiorcze uszkodzenie słuchu stopnia umiarkowanego, szумы uszne lewostronne.

## Abstract

Based on a properly conducted medical evaluation and physical examination, it is possible to determine the type of dizziness such as systemic associated with the damage of peripheral vestibular system or non-systemic associated with a central vestibular dysfunction. This is essential as it determines the order of consultations and determines specific indications for hospitalisation in the department of otolaryngology or neurology. The article presents a case of a patient admitted to the Clinic as planned to complete otoneurological and audiological diagnostics. On the grounds of comprehensive medical evaluation and available medical documentation it was concluded that acute ailments in the form of dizziness and balance disorders first appeared about a month beforehand during cleaning work. Meanwhile, the concerned family called the emergency medical team, who based on the symptoms and suspecting poisoning from household cleaning chemicals referred and transported her to the Nofer Institute of Occupational Medicine in Łódź.

After performing an otorhinolaryngology physical examination and diagnostic tests, including laboratory, audiological, otoneurological and imaging tests, the following disorders were diagnosed: dizziness of mixed origin with decreased excitability of the middle ear labyrinth (affecting the left ear), moderate bilateral sensorineural hearing loss and unilateral tinnitus in the left ear.

## Wprowadzenie

Zawroty głowy i zaburzenia równowagi są częstymi dolegliwościami wśród pacjentów wzywających zespoły ratownictwa medycznego bądź zgłaszających się samodzielnie do szpitalnych oddziałów ratunkowych. Szacuje się, że występują u około 17–30% populacji osób dorosłych [Kroenke, Hoffman, Einstadter, 2000, s. 160–167; Murdin, Schilder, 2015, s. 387–392]. Wyraźniej częściej występują u kobiet i u osób w podeszłym wieku [Boczarska-Jedynak, Czechowicz, Opala, 2007, s. 7–14; Olszewski, Pietkiewicz, Kuśmierczyk, 2008, s. 139–142]. Kompetencje ratownika medycznego i lekarza ogólnego są ograniczone i zazwyczaj po krótkim okresie obserwacji korzysta on z konsultacji otolaryngologa bądź neurologa [Obrębowski, 2010].

Na podstawie prawidłowo zebranego wywiadu i badania przedmiotowego można określić charakter zawrotów głowy jako układowy, związany z uszkodzeniem części obwodowej układu równowagi lub nieukładowy, związany z dysfunkcją części ośrodkowej układu równowagi [Janczewski, Latkowski, 1998]. Jest to istotne, gdyż

ukierunkowuje kolejność konsultacji oraz determinuje określone wskazania do hospitalizacji w oddziale otolaryngologii lub neurologii.

Według Grzegorza Janczewskiego wszystkie przypadki występujących po raz pierwszy zawrotów głowy o charakterze obwodowym wymagają hospitalizacji w trybie pilnym oraz diagnostyki i leczenia w oddziale otolaryngologii.

Do cech uszkodzenia obwodowego należy zaliczyć: nagły i gwałtowny początek dolegliwości, zawroty głowy o charakterze ruchu wirowego z zaburzeniami równowagi, niejednokrotnie uniemożliwiające pionizację chorego oraz towarzyszące nudności i wymioty. Objawem obiektywnym związanym z dysfunkcją obwodowego narządu równowagi jest dwufazowy oczopląs poziomy bądź poziomo-obrotowy [Nauman, Martin, Schorn, 1996; Janczewski, Latkowski, 1998; Yagi, 2008, s. 63–74] oraz charakterystyczne wyniki prób statyczno-dynamicznych z lateralizacją w stronę uszkodzonego obwodowego narządu przedsionkowego.

## Prezentacja przypadku

Do Kliniki Otolaryngologii, Onkologii Laryngologicznej, Audiologii i Foniatrii Uniwersyteckiego Szpitala Klinicznego im. WAM-CSW przyjęto w trybie planowym siedemdziesięcioletnią pacjentkę w celu uzupełnienia diagnostyki otoneurologicznej i audiologicznej.

Z wywiadu oraz dostępnej dokumentacji medycznej wynika, że ostre dolegliwości pod postacią zawrotów głowy i zaburzeń równowagi pojawiły się u niej po raz pierwszy w życiu mniej więcej miesiąc przed przyjęciem do Kliniki Otolaryngologii. Dolegliwości te wystąpiły nagle w trakcie prac porządkowych, przy myciu piekarnika w kuchni, a silnym zawrotem głowy towarzyszyły nudności i wymioty. Zaniepokojona rodzina wezwała zespół ratownictwa medycznego, który na podstawie zaistniałych objawów, podejrzewając zatrucie domowymi chemicznymi środkami czystości, skierował i przewiózł pacjentkę do Oddziału Toksykologii Instytutu Medycyny Pracy w Łodzi.

W oddziale toksykologii po dobie obserwacji i wykonaniu niezbędnych badań wykluczono toksyczne tło prezentowanych dolegliwości i następnego dnia skierowano chorą, w celu dalszej diagnostyki i leczenia, do Kliniki Neurologii Uniwersyteckiego Szpitala Klinicznego im. WAM.

W izbie przyjęć szpitala konsultujący neurolog w wywiadzie uzyskał informację o licznych dodatkowych obciążeniach i chorobach przewlekłych u pacjentki: cukrzycy typu II, nadciśnieniu tętniczym, hiperlipidemii mieszanej, chorobie niedokrwiennej mięśnia sercowego, stanie po przebytym zawale mięśnia sercowego w 1995 r., stanie po histerektomii.

W badaniu neurologicznym przy przyjęciu lekarz opisał: „Chora w pełnym kontakcie słowno-logicznym, objawy oponowe nieobecne, z odchylen od stanu prawidłowego – oczopląs poziomo-obrotowy, pozostałe nerwy czaszkowe dostępne w badaniu bez cech uszkodzenia, siła mięśniowa w zakresie kończyn górnych i dolnych bez niedowładów, symetryczna, odruchy głębokie P = L, próby koordynacyjne sprawne, próba Romberga chwiejna (lek. Magdalena Adamczyk-Hudzik)”.

W tomografii komputerowej głowy stwierdzono: „Miernego stopnia zaniki korowo-podkorowe z symetrycznym poszerzeniem układu komorowego oraz zewnątrzmoźgowych przestrzeni płynowych. Po stronie prawej w istocie białej mózgu ok. 1,2 cm bocznie od rogu przedniego komory bocznej strefa nieco hipodensyjna średnicy ok. 1 cm, mogąca sugerować zmianę niedokrwienną. Innych zmian ogniskowych w strukturach mózgowia nie się stwierdza. Rejon kątów mostowo-móźdżkowych oraz szerokość przewodów słuchowych wewnętrznych w normie (dr n. med. Jerzy Żelechowski)”.

W badaniach laboratoryjnych z odchylen od stanu prawidłowego stwierdzono podwyższony poziom glukozy – 12,92 mmol/l.

W związku z tym, iż w wykonanym na izbie przyjęć badaniu neuroobrazowym TK głowy bez kontrastu stwierdzono w istocie białej mózgu po stronie prawej hipodensyjną strefę mogącą sugerować zmianę niedokrwienną, zdecydowano o przyjęciu pacjentki do Kliniki Neurologii i Udarów Mózgu.

W trakcie pobytu w Klinice Neurologii w celu weryfikacji opisywanej w TK głowy zmiany hipodensyjnej wykonano badanie MR głowy w sekwencjach TSE w obrazach T1 i T2 zależnych oraz FLAIR i DWI i w obrazach T1 zależnych po podaniu środka kontrastowego w przekrojach osiowych, czołowych i strzałkowych, w którym uwidoczniło się w istocie białej podkorowej i okołokomorowej obustronnie dość liczne ogniska malacji, najprawdopodobniej po niedokrwieniu. Poza tym struktury mózgowia bez zmian ogniskowych. Po dożylnym podaniu środka kontrastowego nie uwidoczniło się nieprawidłowego wzmocnienia ze strony struktur mózgowia. Układ komorowy symetryczny, zanikowo poszerzony, nieprzemieszczony. Płynowa rezerwa przymózgowa szeroka (lek. Marta Piaszczyk). Wykonano także badanie USG Doppler naczyń doczaszkowych, gdzie nie stwierdzono istotnych hemodynamicznych zaburzeń przepływu.

Ponadto w badaniu RTG kręgosłupa w odcinku szyjnym opisano: „Lordoza szyjna spłycona. Przestrzeń międzykręgową C5–C6 obniżona z obecnością osteofitów krawędziowych towarzyszących trzonów kręgow (również tylnych). Przestrzeń międzykręgową C4–C5 oraz C6–C7 niższe od pozostałych. Wysokość trzonów kręgow oraz szerokość pozostałych przestrzeni międzykręgowych w granicach normy (lek. Mariusz Wachowski)”.

W trakcie hospitalizacji włączono leczenie betahistyną oraz winpocetyną, po którym uzyskano poprawę stanu neurologicznego (ustąpienie oczopląsu) oraz

zmniejszenie nasilenia zawrotów głowy. Pacjentkę po zakończonym procesie diagnostyczno-lecznym (osiem dni hospitalizacji) w stanie ogólnym i neurologicznym stabilnym wypisano do domu z rozpoznaniem: „Niewydolność naczyń mózgowych pod postacią zawrotów głowy. Nadciśnienie tętnicze. Cukrzyca typu 2. Choroba niedokrwienna serca. Hiperlipidemia mieszana. Stan po zawale mięśnia sercowego w 1995 roku”.

Po mniej więcej trzech tygodniach pacjentka została przyjęta do Kliniki Otolaryngologii, Onkologii Laryngologicznej, Audiologii i Foniatrii w celu uzupełnienia diagnostyki otoneurologicznej i audiologicznej. W wywiadzie zgłaszała znaczne zmniejszenie odczuwanych dolegliwości, które wyzwalane były przy szybkiej zmianie pozycji ciała i ruchach głową. W badaniu przedmiotowym laryngologicznym nie stwierdzono istotnych odchyłeń od stanu prawidłowego. W bezpośredniej obserwacji nie stwierdzono oczopląsu samoistnego. Próby statyczno-dynamiczne chwiejne z tendencją do padania w stronę lewą. Manewr Dix-Hallpike’a ujemny.

W badaniu wideonystagmograficznym oczopląsu samoistnego nie stwierdzono, natomiast zaobserwowano oczopląs położeniowy stało kierunkowy w prawo oraz w górę we wszystkich badanych pozycjach, najsilniej zaznaczony na lewym boku oraz w pozycji Rosego. Test kaloryczny według Fitzgeralda-Hallpika wykazał deficyt lewostronny na poziomie 31%, bez przewagi kierunkowej bezwzględnej, z przewagą kierunkową względną na poziomie 100% (rys. 1).

Audiometria tonalna progowa:

- ucho prawe; krzywa przewodnictwa powietrznego dla częstotliwości 125–500 Hz na poziomie 30 dB, dla częstotliwości 1–8 kHz na poziomie 60 dB, krzywa przewodnictwa kostnego 5 dB powyżej powietrznej;
- ucho lewe; krzywa przewodnictwa powietrznego dla częstotliwości 125–500 Hz na poziomie 20 dB, dla częstotliwości 1–8 kHz na poziomie 40 dB, krzywa przewodnictwa kostnego 5 dB powyżej powietrznej.

Audiometria słowna: SDT (próg wykrywania mowy) UP – 50 dB, UL – 30 dB; SRT (próg rozumienia mowy) UP – 60 dB, UL – 45 dB; próg dyskryminacji mowy UP – 70 dB, UL – 60 dB; stopień dyskryminacji mowy UP – 100%, UL – 100%.

Audiometria impedancyjna: UP – typ A, UL – typ A, odruchy z mięśnia strzemiączkowego ipsi i contralateralne – obustronnie odpowiedź obecna w całym badanym zakresie częstotliwości.

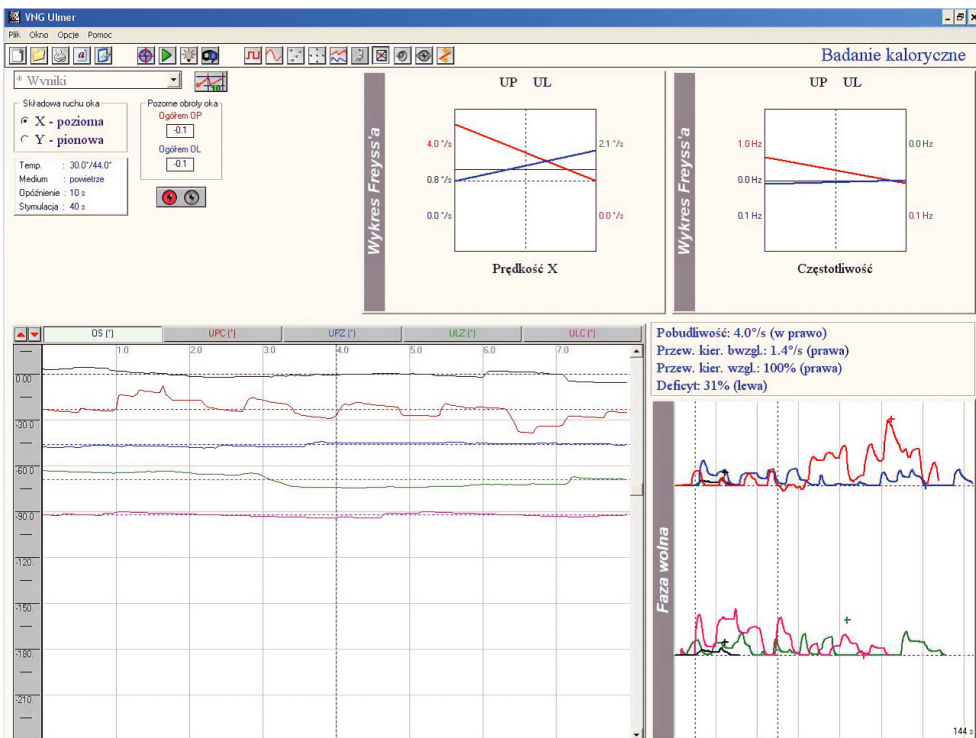
Charakterystyka szumów usznych: ucho lewe – ton o częstotliwości 8 kHz i natężeniu 61 dB.

Próby nadprogowe SISI: UP 95% oraz UL 95%.

Na podstawie obrazu klinicznego oraz wyników badań otoneurologicznych i audiologicznych rozpoznano: zawroty głowy pochodzenia mieszanego ze skompensovanym zmniejszeniem pobudliwości lewego błędniaka; obustronne odbiorcze uszkodzenie słuchu stopnia umiarkowanego; szумы uszne lewostronne.

Pacjentka wypisana z kliniki w stanie stabilnym z zaleceniami:

1. Regularne przyjmowanie leków: Cavinton Forte, Betaserc 24 mg, Acard 75 mg, Atoris 40 mg, Glibetic 3 mg, Formetic 1000 mg, Jardiance 10 mg.
2. Dalsza opieka w poradniach neurologicznej, kardiologicznej, laryngologicznej, diabetologicznej, POZ.
3. Regularny pomiar ciśnienia tętniczego, tętna oraz glikemii, modyfikacja leczenia zgodnie z wynikami pomiarów w POZ.
4. Dieta cukrzycowa.
5. Kontrolne badanie VNG za 3 miesiące.



Rysunek 1. Wynik testu kalorycznego według Fitzgeralda-Hallpike'a

Źródło: opracowanie własne

## Podsumowanie

Prezentowany przypadek wskazuje, jak bardzo ważny jest kompetentny i doświadczony specjalista, oceniający pacjenta prezentującego objawy ostrych zawrotów głowy. W tym okresie wypadnięcia czynności przedsionka obraz kliniczny jest bardzo

charakterystyczny i pozwala z dużym prawdopodobieństwem na postawienie prawidłowego rozpoznania na podstawie wywiadu oraz badania przedmiotowego, co niejednokrotnie pozwala uniknąć zbędnych kosztownych badań obrazowych [Neuhauser, 2007, s. 404–416; Janczewski, 2009, s. 9–13]. Obserwuje się jednak, że regułą stało się asekuracyjne zlecenie dodatkowych badań obrazowych w ramach izb przyjęć oraz SOR-ów, w celu wykluczenia ostrych stanów neurologicznych, takich jak udar czy krwiałk śródczaszkowy, pomimo braku objawów klinicznych takich schorzeń.

Wraz z upływem czasu objawy „szoku przedsionkowego” ustępują na skutek procesów kompensacyjnych zachodzących w ośrodkowym układzie nerwowym. Ustępują: charakterystyczne uczucie ruchu wirowego oraz nudności i wymioty, zanika oczopląs samoistny, próby statyczne i dynamiczne stają się mniej miarodajne [Buckley i in., 1990, s. 599–602; Claussen, 1994, s. 33–36].

Objawy kliniczne pacjenta, zwłaszcza w wieku podeszłym, ze względu na liczne choroby przewlekłe mogą stawać się mniej charakterystyczne do celów klasyfikacji zawrotów głowy pochodzenia obwodowego czy też ośrodkowego, dając obraz zawrotów głowy o charakterze mieszanym. Zdarza się, że objawom związanym z dysfunkcją błędnika towarzyszą inne schorzenia wymagające pilnego leczenia, takie jak rozchwiana cukrzyca czy nadciśnienie tętnicze. Niejednokrotnie do postawienia prawidłowej diagnozy w tym okresie niezbędne jest przeprowadzenie specjalistycznych badań, do wykonania których sprzęt i aparaturę posiadają wybrane ośrodki laryngologiczne.

W omawianym przypadku błędem było kierowanie pacjentki do ośrodka toksykologii, co wydłużyło proces diagnostyczny i naraziło na dodatkowe niepotrzebne procedury medyczne oraz wygenerowało dodatkowe koszty.

---

## Literatura

- Boczarska-Jedynak M., Czechowicz B., Opala G., 2007, *Zawroty głowy w wieku podeszłym*, „Vertigoprofil”, t. 1, nr 3/4, s. 7–14.
- Buckley J.G., Fitzgerald O'Connor A.F., Ford G.R., Hickey S.A., 1990, *Unterberger stepping test: a useful indicator of peripheral vestibular dysfunction?*, „Journal of Laryngology & Otology”, Vol. 104(8), s. 599–602.
- Claussen C.F., 1994, *Vestibular compensation*, „Acta Otolaryngologica”, Vol. 513 (Suppl), s. 33–36.
- Janczewski G., 2009, *Wywiad chorobowy – ważny moment w kontakcie lekarza rodzinnego z chorym z zawrotami głowy i zaburzeniami równowagi*, „Vertigoforum”, t. 1, nr 1, s. 9–13.
- Janczewski G., Latkowski B., 1998, *Otoneurologia*, t. 1–2, Warszawa: Bel-Corp.
- Kroenke K., Hoffman R.M., Einstadter D., 2000, *How common are various causes of dizziness? A critical review*, „Southern Medical Journal”, Vol. 93(2), s. 160–167.
- Murkin L., Schilder A.G., 2015, *Epidemiology of balance symptoms and disorders in the community: a systematic review*, „Otolaryngology & Neurotology”, Vol. 36(3), s. 387–392.
- Nauman H.H., Martin S., Schorn K., 1996, *Diagnostyka różnicowa w otolaryngologii. Objawy, zespoły i problemy interdyscyplinarne*, Warszawa: Wydawnictwo Lekarskie PZWL.

- Neuhauser H.K., 2007, *Epidemiology of vertigo*, „Current Opinion in Neurology”, Vol. 20, s. 404–416.
- Obrębowski A., 2010, *Standardy rozpoznawania i leczenia zawrotów głowy*, seria: „Biblioteka lekarza praktyka”, Warszawa: Oinpharma.
- Olszewski J., Pietkiewicz P., Kuśmierczyk K., Bielińska M., 2008, *Analiza przyczyn i wyników leczenia chorych z zawrotami głowy*, „Otolaryngologia Polska”, t. 7, nr 3, s. 139–142.
- Yagi T., 2008, *Nystagmus as a sign of labyrinthine disorders-three-dimensional analysis of nystagmus*, „Clinical and Experimental Otorhinolaryngology”, Vol. 1(2), s. 63–74.